Aus der konservierenden Abteilung des zahnärztlichen Instituts
der Universität Würzburg
Vorstand: Prof. Dr. Münch. Direktor: Prof. Dr. Wustrow.

Beitrag zur Frage der Turnerzähne.

INAUGURAL-DISSERTATION

verfaßt und der

HOHEN MEDIZINISCHEN FAKULTÄT

der

BAYERISCHEN JULIUS-MAXIMILIANS-UNIVERSITÄT ZU WÜRZBURG

zur

ERLANGUNG DER DOKTORWÜRDE
IN DER ZAHNHEILKUNDE

vorgelegt von

Georg Fahnemann
Zahnarzt
aus Dortmund.

1 9 3 3

Druck von Gebrüder Memminger Würzburg

Angenommen
von der Medizinischen Fakultät der Universität Würzburg
und mit Genehmigung der Fakultät gedruckt

Referent:
Professor Dr. J. Münch.

Meinen lieben Eltern
in Dankbarkeit gewidmet!

Digitized by the Internet Archive
in 2026

https://archive.org/details/IA40153309_0270

Zahlreich sind die Schädigungen des bleibenden Gebisses, die durch das Milchgebiß bedingt sind. So können es Stellungs- und Bissanomalien sein, die in ihren Anfängen auf das Milchgebiß oder auf Veränderungen an diesem zurückzuführen sind. Darauf soll hier aber nicht näher eingegangen werden, vielmehr sollen hier die Schädigungen der bleibenden Zähne selbst, nicht die, welche ihre Einordnung in das bleibende Gebiß betreffen, besprochen werden. Von diesen interessieren uns diejenigen Formen, die durch frühzeitige eitrige Prozesse an den Milchzähnen entstehen. Es bilden sich dann sogenannte Turnerzähne, benannt nach Turner, der erstmalig diese Anomalien beschrieben hat.

Beim Durchsuchen der Literatur fand ich, daß schon vor Turner, der im Jahre 1912 seine Arbeit: „Zwei Fälle von Schmelzhypoplasie" veröffentlichte, Wellauer im Jahre 1885 in der D. M. f. Z. in seiner Abhandlung: „Über vereinzelt auftretende Verkümmerung der Praemolaren beim Menschen als Folge akuter und chronischer Eiterung der Milchmolaren" diese Anomalien beschrieben hat. Wellauer wurde durch Busch auf besondere Anomalien der unteren Biskuspidaten aufmerksam gemacht. Busch schreibt in seinem Bericht über die zahnärztliche Poliklinik der Universität Berlin unter anderem folgendes: „Eine besondere Anomalie der Struktur findet sich nicht selten bei den unteren Biskuspidaten. Dieselbe besteht darin, daß diese Zähne mit verkümmerten Kronen durch das Zahnfleisch hindurchbrechen. Die Form der Krone ist nicht typisch ausgebildet, die Kaufläche ist von einer größeren Anzahl kleiner unregelmäßig gestalteter Höcker besetzt, die dünne Schmelzlage hat eine bläulich durchschimmernde Farbe und nicht selten fehlt an einzelnen Teilen der Krone die Schmelzbedeckung ganz. — Nicht selten zeigt die Krone am freien Schmelzrande eine deutliche Einschnürung —. Von den anderen Zahngruppen bieten die oberen Biskuspidaten bisweilen, wenngleich sehr viel seltener, ähnliche Verhältnisse dar. Sonst habe ich dieselben bei keiner Zahngruppe angefunden." Busch kann die Ursache aber nicht feststellen. Wellauer dagegen untersucht diese Anomalien genauer und kommt zu dem richtigen Schluß, daß Abszesse der Milchzähne mit nachfol-

gender langdauernder Eiterung als Ursache der Verkümmerung derjenigen Bikuspidaten sind, die Busch beschreibt. Im weiteren Verlauf seiner Arbeit sucht er die Einwirkung des erkrankten Milchzahnes auf den darunter liegenden Zahnkeim klarzulegen und sagt dabei, die jahrelang dauernde Eiterung müsse den direkt unter diesem Eiterherde sich entwickelnden Zahnkeim entweder ganz zugrunde richten oder verkümmern lassen. Im weiteren Verlauf seiner Arbeit schreibt er, daß der Eiterungsprozeß auch im späteren Lebensalter die Spitzen der Biskuspidaten, die schon angefangen haben zu dentifizieren, ja sogar in der Dentifikation begriffenes Dentin zerstören kann, mit der Begründung, wenn der Eiter ganze Wurzeln alter, harter Zähne und Knochen zerstört, so kann er auch Teile des jungen Schmelzes, bzw. zuerst den Rest des Schmelzepithels und dann erst den jungen Schmelz vernichten. Wellauer hat also schon ganz richtig diese Schädigungen beschrieben.

Wir wollen nun zunächst die Ursachen und das makroskopische Aussehen betrachten:

Die Kronen solcher Zähne sind mangelhaft ausgebildet, verursacht durch eine Schädigung des schmelzbildenden Epithels. Es ist ja leicht verständlich, daß Zusammenhänge zwischen den Erkrankungen der Milchzähne und der bleibenden Zähne bestehen, wenn man die topographischen Beziehungen beider Gebisse betrachtet. Oft liegen die Keime der bleibenden Zähne ganz in der Nachbarschaft der Milchzahnwurzeln, sodaß es erklärlich ist, daß ein von einer Milchzahnwurzel ausgehender Prozeß die Umgebung und somit auch den dazugehörigen Zahnkeim mit einbezieht.

Am häufigsten kommen diese Schädigungen an unteren Praemolaren vor, da bei ihnen die engsten nachbarlichen Beziehungen zwischen Milch- und Ersatzzahn bestehen. Die Wurzeln der unteren Milchmolaren umklammern oft direkt die Keime der bleibenden Zähne, sodaß diese ganz eingeschlossen sind. Im Oberkiefer bestehen nicht so enge Beziehungen zwischen Milch- und Ersatzzähnen, da die Wurzeln mehr gespreizt sind. Weiter kommt dazu, daß eine Ansammlung von Eiter im Unterkiefer viel länger braucht zum Durchbruch nach außen wegen der dicken Corticalis als im Oberkiefer, wo der Eiter sich schnell einen Weg durch die dünne Spongiosa nach außen bahnt. Je länger der Eiter im Kiefer gehalten wird, desto stärker wird der Keim geschädigt. Ferner ist es statistisch festgestellt, daß gerade die unteren Milchmolaren am häufigsten an einer Periodontitis erkranken. Ebenso kann als ein Grund für

die Häufigkeit, mit der man gerade untere Praemolaren als Turnerzähne antrifft, angeführt werden, daß die Keime der Praemolaren die längste Zeit unter den Zähnen zur Entwicklung gebrauchen, die Milchzähne als Vorgänger haben. So stehen sie viele Jahre unter dem Einfluß der Milchzähne, während z. B. die Frontzähne wegen ihrer schnelleren Entwicklung weniger Gelegenheit zur Schädigung bieten.

Wir müssen uns weiter nach den Krankheitsprozessen fragen, die von den Milchzähnen ausgehen und die Keime der Ersatzzähne in Mitleidenschaft ziehen. Der gewöhnliche Verlauf der Erkrankungen ist kurz folgender: An den kariösen Zerfall eines Zahnes schließt sich bald eher bald später eine Erkrankung der Pulpa an, in deren Verlauf sie zugrunde gehen kann. Somit fallen die Widerstände fort, die die lebende Pulpa den Mikroorganismen entgegensetzte. Sie gelangen nun an das foramen apicale und weiter darüber hinaus in das noch keimfreie periapicale Gewebe. Hier können sie nun wieder entzündliche Krankheitsprozesse auslösen, die je nach ihrem Verlauf einen akuten, mit Eiterbildung oder chronischen, mit Bildung von Granulationsgewebe verbundenen Charakter tragen können. Es kann zum Abszeß oder zur Fistel kommen. Nun braucht es nicht immer zum eben geschilderten Verlauf zu kommen. So kann z. B. die Wurzel des Milchzahnes schon stark resorbiert sein, sodaß der Krankheitsprozeß ziemlich oberflächlich liegt und gegen die Tiefe durch das Resorptionsorgan abgegrenzt ist. Wenn aber die Wurzeln noch nicht resorbiert sind, so ist der Krankheitsverlauf der gleiche wie bei den bleibenden Zähnen. Wird nun nach Zerfall der Pulpa das periapicale Gewebe infiziert und kommt es zur Eiterbildung, so wird auch der Keim, ganz besonders wieder der der Praemolaren, mit einbezogen. Unter solchen Verhältnissen leidet natürlich stark die Ernährung des Keimes, sodaß er in seiner Entwicklung schwer gestört werden kann.

Abbildung I zeigt uns einen Turnerzahn im Entstehen. Die distale Wurzel des ersten Milchmolaren liegt direkt auf dem Höcker des bleibenden Praemolaren und hat ihn schon teilweise zerstört. Es handelt sich hier um einen Zufallsbefund.

Der Keim kann sogar, wenn er ganz von Eiter umgeben ist, vollständig zugrunde gehen. Das tritt aber gewöhnlich nicht ein, sondern meistens bleibt er erhalten, es zeigt sich dann aber nach Durchbruch des Zahnes eine mehr oder weniger starke Verkrüppelung der Zahnkrone, je nach der Stärke der Schädigung. Man kann oft sogar an der Krone erkennen,

Abbildung I.

welche von den Milchzahnwurzeln an eitriger Periodontitis erkrankt war, da nur die dem Krankheitsprozeß zugekehrte Fläche der Schmelzanlage gestört ist. Leichte Spuren von Schädigungen an unteren Praemolaren findet man sehr oft. So konnte ich bei mehreren Patienten untere Praemolaren mit kleinen Schmelzdefekten feststellen, die aber immer nur an diesem einzelnen Zahne auftraten, ohne daß ein anderer Zahn des Gebisses eine Anomalie aufwies. Manchmal haben sie ganz das Aussehen von rachitischen Hypoplasien. Zum Unterschied zu Hypoplasien auf rachitischer Grundlage können verschiedene Punkte angeführt werden. Die rachitischen Hypoplasien kommen an allen Zähnen, die zur Zeit des Eintrittes der Schädigung in der Verkalkung begriffen sind, zur Beobachtung. Die Turnerzähne dagegen treten als einzelner Zahn innerhalb einer Zahnreihe auf, die sonst keine Strukturanomalien aufweist. Diese Tatsache beweist uns mit Sicherheit, daß eine rein lokale Störung die Ursache der Turnerzähne ist und nicht wie bei den rachitischen Hypoplasien eine allgemeine Erkrankung. Daß gerade die Praemolaren in der Mehrzahl Turnerzähne sind, ist ebenfalls ein Beweis dafür, daß eine allgemeine Störung des Kalkstoffwechsels nicht als Ursache in Frage kommen kann. Bei einem hypoplastischen Gebiß beobachtet man die mangelhafte Schmelzbildung gleichmäßig an oberen und unteren Zähnen gleicher Gattung, ganz besonders aber an den ersten bleibenden Molaren, die von den bleibenden Zähnen als erste verkalken und ebenso an den Frontzähnen. Die Praemolaren dagegen, die erst spät verkalken, bleiben meistens von der Störung verschont, da zur Zeit ihrer Verkalkung, die im Alter von 3—4 Jahren vor sich geht, die allgemeinen Störungen des Kalkstoffwechsels behoben sind. Ein weiterer Unterschied zu

rachitischen Hypoplasien besteht darin, daß an Turnerzähnen, wie schon oben gesagt, oft nur ein Teil der Krone in der Schmelzbildung gestört ist, während bei rachitischen Zähnen die ganze Krone deformiert ist. Bei stärkerer und tiefergehender Schädigung entstehen oft ganz bizarre Kronenformen.

An Hand folgender Abbildungen will ich die verschiedene Form einiger Turnerzähne zeigen.

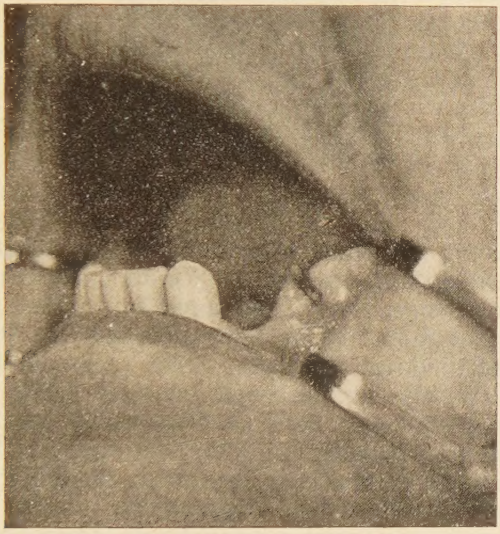

Abbildung II.

Abbildung II zeigt uns einen unteren Praemolaren eines 19 Jahre alten Patienten. Die Krone ist ungefähr kegelförmig mit einer Spitze, die nach distal abgebogen ist. Der Zahn zeigt eine unebene Oberfläche und eine stellenweise dunklere Farbe. Bei diesem Zahn müssen die Wurzeln des zweiten Milchmolaren alle erkrankt gewesen sein, da die Krone in ihrem ganzen Umfange gleichmäßig geschädigt ist. Die Anamnese ist unklar und ergibt keine Besonderheiten. Das Röntgenbild zeigt eine normale Wurzel. Es scheinen hier Schmelz und Dentin geschädigt zu sein. Bemerkenswert an diesem Falle ist, daß statt der bleibenden Eckzähne noch die Milcheckzähne in der Zahnreihe stehen. Die Röntgenbilder zeigen in der Gegend von 3/3 je einen verlagerten Eckzahn.

Abbildung III.

In Abbildung III sehen wir einen zweiten unteren Praemolaren eines 20jährigen Patienten. Zu der Verkrüppelung der Krone ist noch eine Karies hinzugekommen, die sich hauptsächlich an ihrer Seitenfläche bemerkbar macht. Die Kaufläche dagegen ist nicht durch Karies zerstört. Sie hat eine ganz unregelmäßige Oberfläche, die bräunlich verfärbt ist. Bei genauerem Zusehen finden wir, daß die Oberfläche glänzend ist und den Eindruck von Schmelz macht. Die spätere histologische Untersuchung soll uns zeigen, um was es sich hier handelt. Auch in diesem Falle ist die Vorgeschichte unklar. Die übrigen Zähne sind vorhanden und weisen keine Anomalien auf.

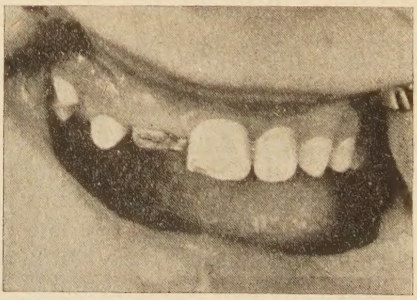

Abbildung IV.

In Abbildung IV zeige ich einen Fall bei einem 11jährigen Kinde, dessen mittlere oberen Schneidezähne folgende Anoma-

lien aufweisen: Der rechte Zahn ragt nur in einer Länge von 1—2 mm aus dem Alveolarfortsatz heraus. Die Oberfläche ist unregelmäßig gestaltet und weist eine dunkle Verfärbung auf. An der hinteren Fläche des Zahnes verläuft parallel zur Kaukante eine Einschnürung. Der linke Zahn hat seine normale Größe erreicht. Seine labiale Fläche zeigt besonders zum rechten mittleren Schneidezahn hin einen starken Schmelzdefekt. Zugleich ist er an diesen Stellen bräunlich verfärbt. Das Röntgenbild gibt Aufschluß über die Lage der Wurzeln. Die Wurzel des rechten Schneidezahnes ist stark abgeknickt, während die des linken Zahnes gerade ist. Die Anamnese ist in diesem Falle gut zu erheben. Wie die Mutter des Kindes angibt, ist dasselbe im Alter von ungefähr einem Jahr vornüber aus dem Kinderwagen auf den Oberkiefer gefallen. Die kleinen Schneidezähnchen seien teilweise mit der Spitze durchgebrochen gewesen. Dann sei, und das ist für uns wichtig, das Zahnfleisch stark geschwollen und entzündet. Es habe sich Eiter gebildet und diese Eiterung habe längere Zeit angehalten. Daraus ergibt sich, daß durch den Fall zunächst eine traumatische Schädigung zustande kam, die sich in der Abknickung der Wurzel äußert. Durch die nachfolgende eitrige Entzündung wurden die Keime der bleibenden Zähne, die sich in der Verkalkung befanden, geschädigt. Daß der linke Zahn, der durch das Trauma direkt nicht geschädigt zu sein scheint, durch die nachfolgende Entzündung in seiner Entwicklung gestört wurde, zeigt sich ganz deutlich daran, daß der Schmelzdefekt nur den Teil des Keimes ergreift, der dem rechten Zahn und somit dem Entzündungsherd zugekehrt ist. In diesem Falle handelt es sich also scheinbar um eine posttraumatische Entzündung, die diese Schädigung hervorrief. Berten gibt einen ähnlichen Fall an, meint aber, daß in den Fällen, wo es den Anschein hat, als ob lokale Ursachen eingewirkt haben könnten, allgemeine Ursachen vorhanden sind, die zu gleicher Zeit als Ursache des lokalen Prozesses anzusehen sind.

Aus dem Gesagten und aus den Abbildungen ist also zu ersehen, daß das Aussehen dieser Schädigungen keine Regelmäßigkeiten aufweist, sondern sich vielmehr ganz nach der Stärke und nach der Zeit des Auftretens der Störung richtet. Je später die Schädigung auftritt, desto besser ist es für den Zahn, da dann die schon gebildeten Hartsubstanzen den Schädigungen größeren Widerstand entgegensetzen. Trifft dagegen die eitrige Entzündung die Ameloblasten während ihrer Tätig-

keit, so ist die Schädigung viel größer, da einmal zugrunde gegangene Zellen nicht wieder ersetzt werden können.

Im folgenden soll nun auf die Histogenese und die Histologie der Turnerzähne näher eingegangen werden.

In einem durchgebrochenen Turnerzahn haben wir das Endergebnis einer Entwicklung vor uns, aus dem wir keine genauen Folgerungen auf den Hergang des Geschehens ziehen können. Wir sind nur auf Vermutungen angewiesen. Aus diesem Grunde haben Autoren wie Unglaube, Meyer und Greve experimentell Zahnkeimschädigungen erzeugt, um so Rückschlüsse auf die Vorgänge beim Menschen ziehen zu können. Sie haben wichtige und aufklärende Ergebnisse über die Entstehung dieser Schädigungen gebracht. Bei ihren Versuchen gingen sie folgendermaßen vor: Sie trepanierten Zähne junger Katzen und Hunde, infizierten die Pulpa und überließen die Zähne eine bestimmte Zeit sich selbst. Alsdann wurden die Tiere getötet und Schnitte durch die geschädigten Keime gelegt.

Unglaube spritzte in die Gegend der Zahnkeime eine Höllensteinlösung und kam bei den histologischen Untersuchungen zu folgendem Ergebnis: „Durch den Höllenstein waren folgende Gewebe mehr oder minder nekrotisiert: äußeres Schmelzepithel, Ameloblasten, Pulpagewebe mit Odontoblasten. Das Mesoderm regenerierte. Einige Epithelreste waren erhalten geblieben und zeigten sich als Epithelinseln. Statt neuer Schmelzanlagerungen fanden wir Auflagerungen von Zement auf dem nach dem Abbau zurückgebliebenen Schmelz. Die Pulpa war fast ganz in atypische Hartsubstanz umgewandelt, der bindegewebige Rest bestand aus fibrillenreichem Bindegewebe ... Es müssen sich einige abgesprengte Odontoblasten erhalten haben, die irreguläres Dentin in der Hartsubstanz gebildet haben, während die regelmäßig strukturierten Dentinteile aus der Zeit vor dem Insult stammen. Ein Teil des neuen Gewebes hat Knochen gebildet. . . . Bei einer solchen Verwachsung mit dem Knochen ist natürlich an einen Durchbruch des Zahnes nicht zu denken."

„Bei einer anderen Gruppe von Schnitten fanden wir nach Schmelzresorption Zementapposition. Auch war das Angrenzen von Schmelz und auch von Dentin an Bindegewebe zu beobachten. Zement war an diesen Stellen noch nicht angelagert. Wir haben auch hier dieselbe Tendenz im Verlauf des Heilungsprozesses: Ersatz des zerstörten Gewebes, in diesen Fällen der vereinten Epithelien, durch Bindegewebe."

Meyer stellte ähnlich wie Unglaube seine Versuche an und beobachtete an Hand dieser Versuche und histologischer Schnitte von Turnerzähnen diese Schädigungen. Seine Ergebnisse beschreibt er ungefähr wie folgt: Trifft die Schädigung das Schmelzorgan, so wird die Schmelzbildung gestört oder hört vollständig auf. Ist das Schmelzepithel verlorengegangen, so können Schmelz und Dentin resorbiert werden. Auf die zurückgebliebene Substanz lagert sich Zement ab. Unter dem geschädigten Schmelz und dem statt dessen abgelagerten Zement findet sich eine Art Körnerschicht, die aus Interglobularräumen besteht. Nach innen daran schließen sich unregelmäßig angeordnete Dentinkanälchen, die zur Pulpa hin regelmäßiger werden, ein Zeichen dafür, daß die Pulpa imstande ist, nach abgelaufener Schädigung wieder leistungsfähige Odontoblasten zu bilden. Teilweise geht das mangelhaft gebildete Dentin ohne deutliche Grenze in das Zement über, sodaß Meyer glaubt, daß ein Teil dessen, was hier als Zement anzusprechen ist, auch von der Pulpa kurz nach der Schädigung gebildet ist.

Greve dagegen setzte sich als Ziel, den Einfluß aller körperfremden Agentien auszuschalten und die Versuchsordnung den Mundverhältnissen möglichst anzupassen. Er infizierte deshalb nach Trepanation des Milchzahnes die Pulpa mit dem Speichel des Versuchstieres. Die Zähne wurden ohne weitere Beeinflussung ihrem Schicksal überlassen. Der entsprechende bleibende Zahn erreichte seine normale Stellung in der Zahnreihe nicht. Er war also retiniert, was auch schon Unglaube feststellte. Ebenso zeigte der Zahn ein seltsames topographisches Verhalten zum Mandibularkanal. Im histologischen Präparat stellt er ein verkalktes Gewebe, dem durch seine Struktur kein bestimmtes Gepräge verliehen ist, fest, das zwischen Dentin und Schmelzepithel liegt, an einer Stelle, wo sich Schmelz befinden mußte, was besagt, daß die vom Milchmolaren unterhaltene Entzündung die Schmelzbildung beeinträchtigt hat. Die schmelzbildenden Zellen wurden vernichtet, in der Entwicklung befindlicher Schmelz ist der Resorption anheimgefallen und eine amorphe Verkalkung hat an der Stelle des abgebauten Gewebes Platz gegriffen.

Bei einem zweiten Versuche hat ebenfalls die Krone des Zahnes ihre richtige Stellung in der Zahnreihe nicht ganz erreicht. Von den Wurzeln dieses Zahnes ist im Röntgenbild aber nichts zu sehen. Die histologische Untersuchung zeigt, daß das gesamte spezifische Bindegewebe der Pulpa durch

Knochen ersetzt ist. Greve glaubt, daß es sich nicht um eine Metaplasie des Pulpengewebes handelt, sondern daß es aus der Umgebung substituiert worden ist, nachdem es infolge der lokalen Erkrankung im Alveolarfortsatz seine Lebensfähigkeit eingebüßt hat. Der Vorgang ist aber noch in vollem Gange, trotzdem der auslösende, vom Milchzahn ausgehende Entzündungsprozeß längst abgeklungen ist.

An anderen Schnitten machte Greve die Beobachtung, daß der Abbau nicht nur das Zahnbein, sondern auch den Schmelz betrifft und zeigt das in einem sehr schönen Präparat. Zum Schluß seiner Ausführung bringt er eine Abbildung, die zeigt, daß Neubildung von Knochen in unmittelbarer Anlagerung an das Dentin erfolgt und an manchen Stellen regulär mit ihm verwachsen ist.

Alle diese Ausführungen haben das gemeinsame Ergebnis, daß durch den Entzündungsprozeß Schmelz, Dentin oder Pulpa abgebaut oder zerstört wurden. Auf Schmelz und Dentin wurde Zement aufgelagert. Die Pulpa wandelte sich in Zement und Knochen um.

Abbildung V

Im folgenden will ich nun einen Schliff beschreiben, den ich von dem Zahn, der in Abbildung III gezeigt ist, angefertigt habe.

Zunächst betrachten wir in Abbildung V das Übersichtsbild. Es fällt auf, daß der Schmelz eine sehr unregelmäßige Begrenzung aufweist, die dem normalen Verlauf der äußeren Schmelzgrenze nicht entspricht. Die Kaufläche ist zackig gestaltet. Schmelz und Dentin zeigen viele mangelhaft verkalkte Stellen. Der ganze Schmelz ist sehr unregelmäßig strukturiert und enthält sehr viele Streifen des Retzius, die an manchen Stellen einen abnormen Verlauf haben. Entsprechend sehen wir im Dentin Interglobularräume. Auf dem Bilde links oben verlaufen im Dentinhöcker mehrere Linien, die Meyer ebenfalls im Schliffe eines Turnerzahnes fand und als Konturbänder bezeichnete. Sie zeigen uns nach Meyer an, daß in diesem Stadium der Entwicklung eine Anbildungsstörung stattgefunden hat, eben die Schädigung, die den Turnerzahn zeitigte. Rechts auf dem Bilde sehen wir eine Einziehung, die sich bis an das Dentin fortsetzt. Im Dentin sind in dieser Gegend besonders starke Interglobularräume.



Abbildung VI

Sehen wir uns in Abbildung VI die Stelle bei stärkerer Vergrößerung an. Der Schmelz enthält viele Streifen des Retzius. Die dunklen Stellen weisen auf die mangelhafte Verkalkung hin. Es ist anzunehmen, daß besonders an dieser Stelle die Schädigung den Zahn angriff, sodaß kein geregelter Schmelzanbau mehr möglich war. Aber auch das Dentin ist hier in Mitleidenschaft gezogen. Die Schmelz-Dentingrenze zeigt hier eine starke Einknickung. Die Dentinkanälchen verlaufen nicht normal, sondern ziehen in einem scharfen Bogen um diese Einknickung herum. Verfolgt man links auf dem Bilde die Dentinkanälchen zum Schmelz hin, so scheinen sie hier unterbrochen zu sein durch eine Linie, die im spitzen Winkel von der Einziehung in das Dentin verläuft. Auch hier im Dentin sehen wir, genau wie im Schmelz eine sehr schlechte Verkalkung.

Alle diese beschriebenen Abnormitäten stellen Folgezustände dar, die durch die entzündliche Schädigung hervorgerufen sind. In dem zuletzt beschriebenen Falle scheint der entzündliche Prozeß nicht so sehr die Entwicklung gestört zu haben, wie Meyer einige Fälle angibt, in denen der Schmelz stellenweise ganz verschwunden und statt dessen Zement aufgelagert war. Davon schreibt Meyer, daß eine Regeneration des zerstörten Gewebes stattfand, zwar nur des zerstörten Zahnsäckchens. Es wurde dann ein Gewebe gebildet, das eine Art Zement zu liefern imstande ist.

Zum Abschlusse meiner Arbeit kann ich zusammenfassend sagen:

Als Ursache der Turnerzähne kommt eine rein lokale Störung in Form einer eitrigen Entzündung des vorhergehenden Milchzahnes in Frage.

Die Häufigkeit des Auftretens der Schädigung an unteren Praemolaren erklärt sich vor allem aus ihrem topographischen Verhältnis zu den Milchzähnen.

Form und Aussehen der Turnerzähne hängen von der Stärke und der Zeit des Auftretens der Schädigung ab.

Die histologischen Untersuchungen ergeben einen sehr unregelmäßig strukturierten Schmelz und eine mangelhafte Verkalkung.

Diese Ausführungen zeigen die weitgehenden Folgen, die die Karies der Milchzähne nach sich ziehen kann. Wenn auch die Turnerzähne nicht so häufig vorkommen, so bereichern sie doch die Anzahl der Schädigungen durch das Milchgebiß und

rechtfertigen den häufigen Hinweis, daß eine frühzeitige Behandlung der Milchzähne notwendig ist und daß ihr derselbe Wert wie der der bleibenden Zähne beizumessen ist.

Am Schluß meiner Arbeit möchte ich meinem hochgeschätzten Lehrer, Herrn Prof. Dr. J. M ü n c h für die freundliche Überlassung des Themas und die Unterstützung bei Anfertigung der Arbeit meinen herzlichsten Dank aussprechen.

Literatur-Verzeichnis.

Berten: Hypoplasie des Schmelzes. Dtsch. Mschr. f. Zahnheilkde. 1895.

Busch: Bericht über die Tätigkeit in der provisorisch zahnärztlichen zahnärztlichen Poliklinik der Universität Berlin. D. M. f. Z. 1895.

Euler u. Meyer: Pathologische Histologie der Zähne. München 1922.

Greve, K.: Schädigung bleibender Zähne durch das Milchgebiß. Zahnärztliche Rdsch. 1924.

Greve, K.: Experimentelle Beiträge zur Frage der Schädigungen bleibender Zähne durch das Milchgebiß. Dtsch. Zahnärztl. Wschr. 1929.

Lipschitz: Der destruktive Einfluß kariöser Milchmolaren auf die Zahnkeime der Bikuspidaten. D. M. f. Z. 1895.

Meyer, W.: Die Einwirkung örtlicher Schädigungen auf die Keime der bleibenden Zähne. D. M. f. Z. 1927.

Münch, J.: Klinik der konservierenden Zahnheilkunde. Thieme, Leipzig 1931.

Münch, J.: Pathologische Histologie der Zähne. Misch, Fortschr. d. Zahnheilkde. 1929.

Schönlank: Beitrag zur Lehre von den Schmelzhypoplasien. D. M. f. Z. 1920.

Turner: Two Cases of Hypoplasia of Enamel. Brit. Journ. of Dental Science. 1912.

Unglaube, A.: Experimentelle Zahnkeimschädigungen am Dauergebiß. D. M. f. Z. 1926.

Wellauer: Über vereinzelt auftretende Verkümmerung der Praemolaren beim Menschen als Folge akuter und chronischer Eiterung der Milchmolaren. D. M. f. Z. 1885.

Zilkens, K.: Pathologische Histologie der Zähne. Misch, Fortschr. d. Zahnheilkde. 1928.

Lebenslauf.

Am 2. Mai 1910 wurde ich als Sohn des Volksschulrektors Franz Fahnemann und seiner Ehefrau Hedwig, geb. Litzinger, in Dortmund-Lindenhorst geboren. Daselbst besuchte ich vom 6. bis zum 10. Lebensjahr die Volksschule und kam im Jahre 1920 auf das Staatliche Gymnasium zu Dortmund und erhielt im März 1929 das Reifezeugnis der Anstalt. Ab Sommer-Semester 1929 studierte ich an der Universität in Münster i. W. Zahnheilkunde und bestand am Ende des Sommer-Semesters 1930 dort die zahnärztliche Vorprüfung. Von Winter-Semester 1930/31 studierte ich an der Universität Würzburg und bestand hier im Herbst 1932 das zahnärztliche Staatsexamen.

Ich versichere hiermit unter Ehrenwort, daß ich vorliegende Arbeit selbständig angefertigt und außer den angegebenen Quellen keine Literatur benutzt habe.

Georg Fahnemann.